健康寿命延ばすには 26

長野松代総合病院医師 前川 智

逆流性食道炎とがん

前号で、加齢や肥満によって胃と食道のつなぎ目の締まりが緩くなると、胃の一部が横隔膜から食道側へずり上がってしまう「食道裂孔ヘルニア」という状態になり、胃酸が食道に逆流することにより「逆流性食道炎」を起こしやすくなることを解説しました。

逆流性食道炎は「胸やけがする」「すっぱいものがあがってくる」などの症状を頻繁にきたし、生活の質を著しく低下させますが、恐ろしいことに食道がんの原因にもなり得ます。お酒やたばこが食道がんの原因になることをご存じの人は多いですが、逆流性食道炎が食道がんの原因になることは知らない人が多く、そのことを伝えるとよく驚かれます。なぜ、逆流性食道炎が食道がんの原因となるのでしょうか。

本来食道には胃酸がないため、食道粘膜は胃酸の暴露に脆弱（ぜいじゃく）です。しかし、長期にわたって胃酸逆流による逆流性食道炎をきたすと、食道粘膜が胃酸の刺激に耐えるため、胃粘膜に似た「バレット食道」という特殊な粘膜に変性してしまいます。この変性したバレット食道は、「バレット腺がん」という特殊な食道がんが発生する確率を格段に高くしてしまいます。

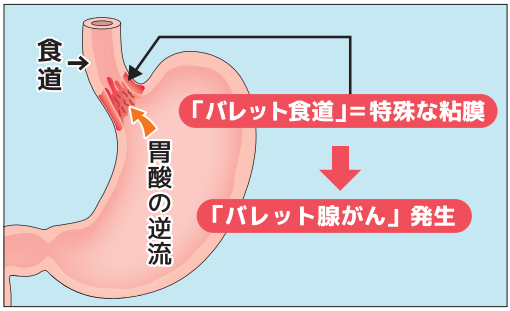

「バレット食道」から「がん」へ

つまり、長期にわたる胃酸の逆流により、食道粘膜がバレット食道という特殊な粘膜に変性し、食道がんの発生母地となってしまうのです。欧米では肥満者が多いため、バレット腺がんが食道がんの6割ほどを占めていますが、日本では食道がんのうち4％程度とまだ少ないのが現状です。しかし、肥満者の増加などによるバレット食道の増加から、将来発がん率の上昇が危惧されています。実際に私は日々人間ドックの胃カメラを行っていますが、軽度のものも含めると7―8割にバレット食道がみられます。

このバレット食道は、その面積が広い方がバレット腺がんをきたすことが多いとされています。バレット食道と一くくりに言っても、3㌢未満の狭い範囲のバレット食道である「SSBE（short segment Barrett's esophagus：ショートバレット）」と3㌢以上の広範囲のバレット食道である「LSBE（long segment Barrett's esophagus：ロングバレット）」に分類されます。日本人にできるバレット食道のほとんどがSSBE（ショートバレット）で、LSBE（ロングバレット）は0・4％程度です。最新の欧米のデータではLSBEから発生するバレット腺がんは年間0・22％で、SSBEからの発がん率は0・03％でした。ただし、欧米と日本では、LSBEとSSBEの定義に違いがあり、内視鏡技術の発達した日本では、SSBEからバレット腺がんが発生している報告が散見されます。私自身もSSBEから発生したバレット腺がんの内視鏡治療をしたことが何例もあります。したがって、バレット食道がある人は年1回程度の胃カメラを受けることで、食道がんの早期発見に努めることが大切です。

定期的な胃カメラよりもさらに重要なことは、前号でも述べましたが、生活習慣を改善することです。バレット食道は、一朝一夕にできるものではなく、長期にわたる食道への胃酸逆流により生じます。そのため、前号でも述べました「胃の内容物が逆流しないように、食後3時間は体を横にしない」「早食いや大食いに気を付ける」「糖質制限による肥満の改善」の三つをなるべく若い頃から実践することがバレット食道を予防する上でも重要です。その三つに加え、「喫煙」「過度の飲酒」「猫背などの姿勢不良」も胃酸逆流の原因となるため、たばこを吸っている人は禁煙、常習的に飲酒量の多い人は節酒、デスクワークが多いなどで猫背気味の人は、普段から姿勢を正し、ストレッチを含めた運動習慣を取り入れることも大切です。また、夜間に胃酸逆流の症状が出現する人は、少し高めの枕が有効で、横向きに寝るなら、胃の形を考えて左側を下にして寝ることも有用です。

〈第4土曜日に掲載〉